


**Q1. 患者さんから、「私、乳癌検診でデンスブレストと言われたんです。」**

- 1. そもそもデンスブレストって何なんでしょう？**
- 2. どうしたらいいのでしょうか？**

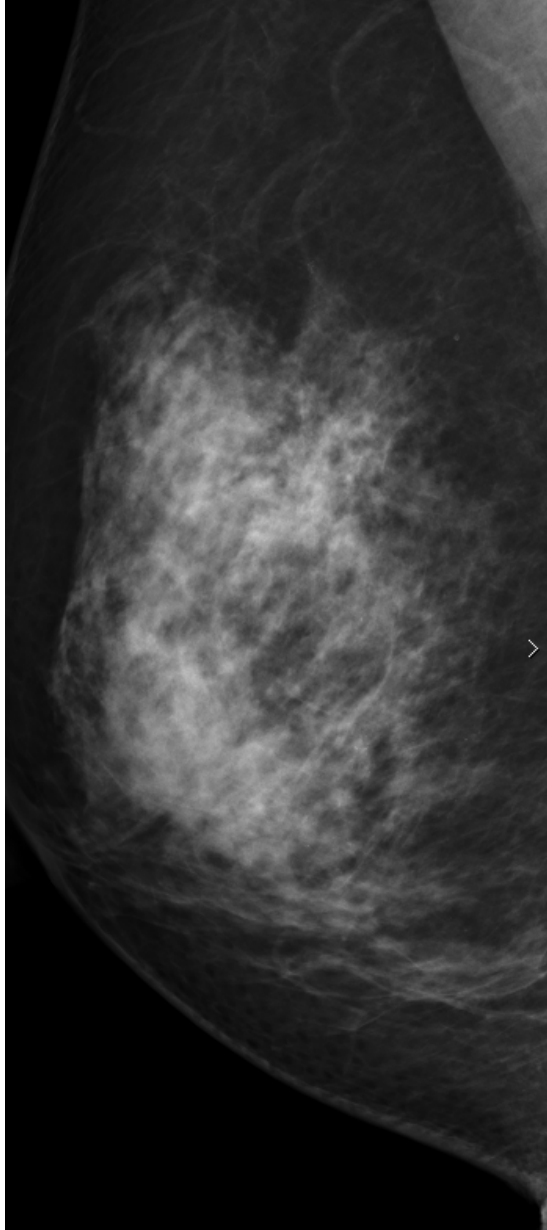


**皆様は、どの様にお答えしますか？**

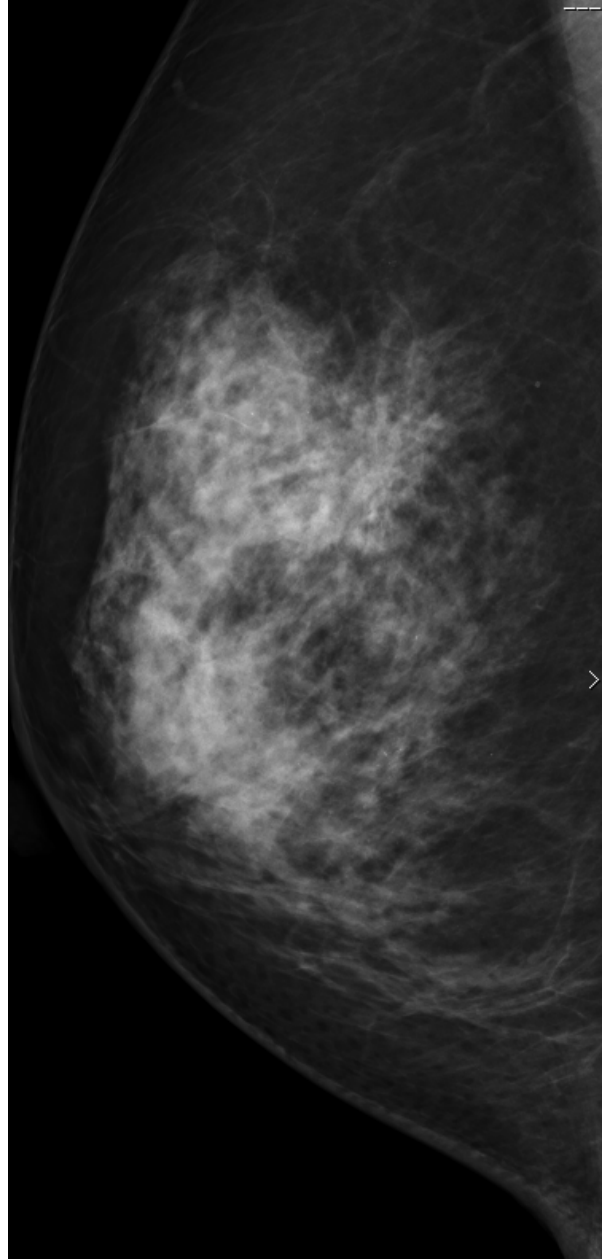
**Q2. 次のMMGを読影して下さい.**

**症例1 57歳 女性**

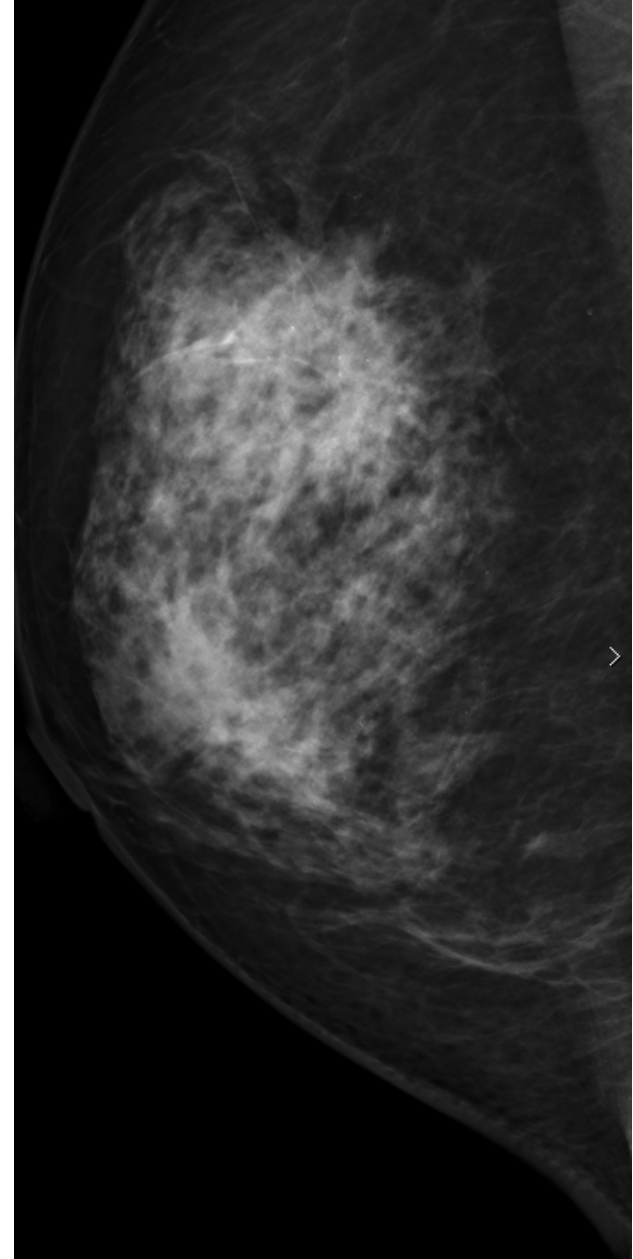
2019



2020

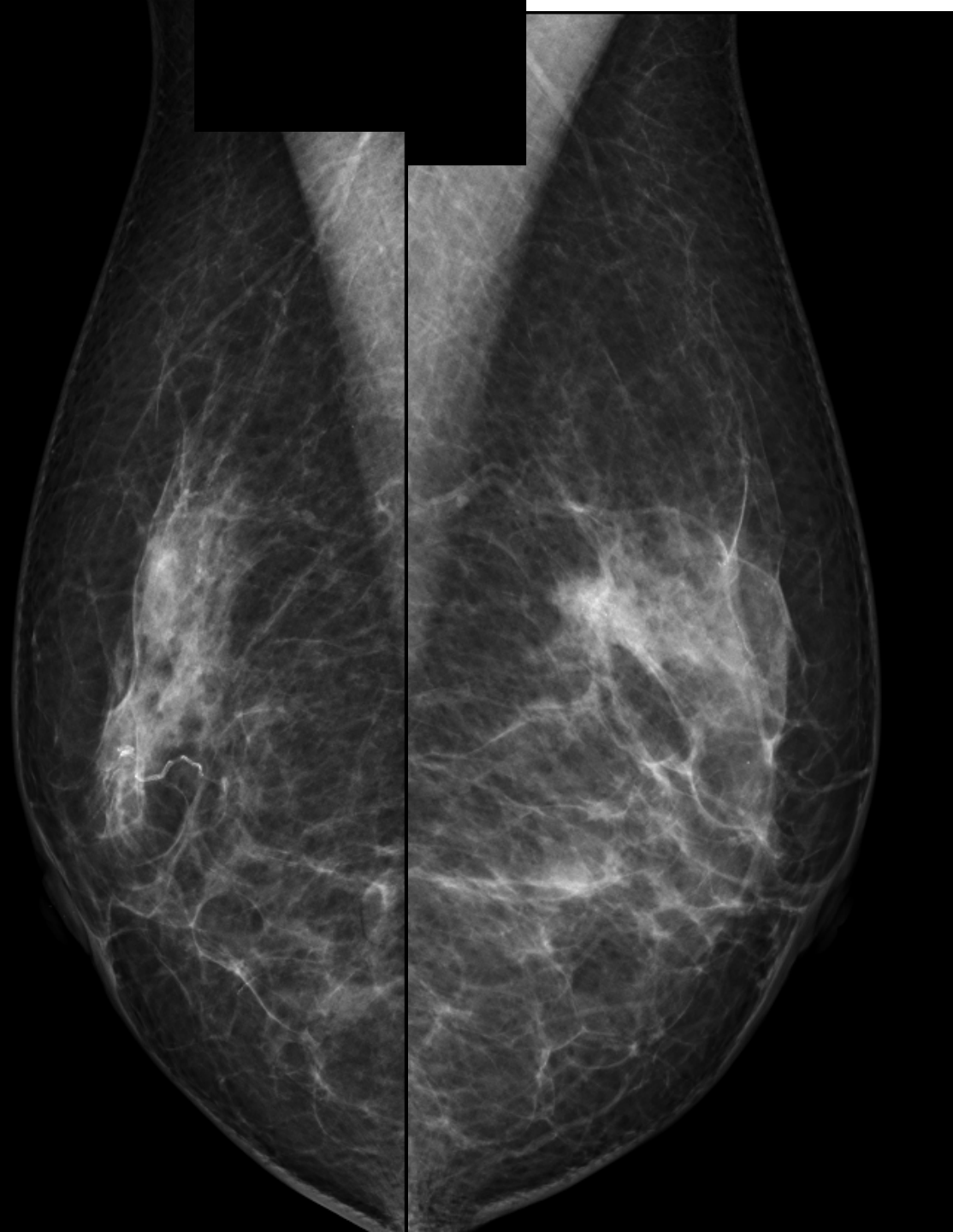


2021



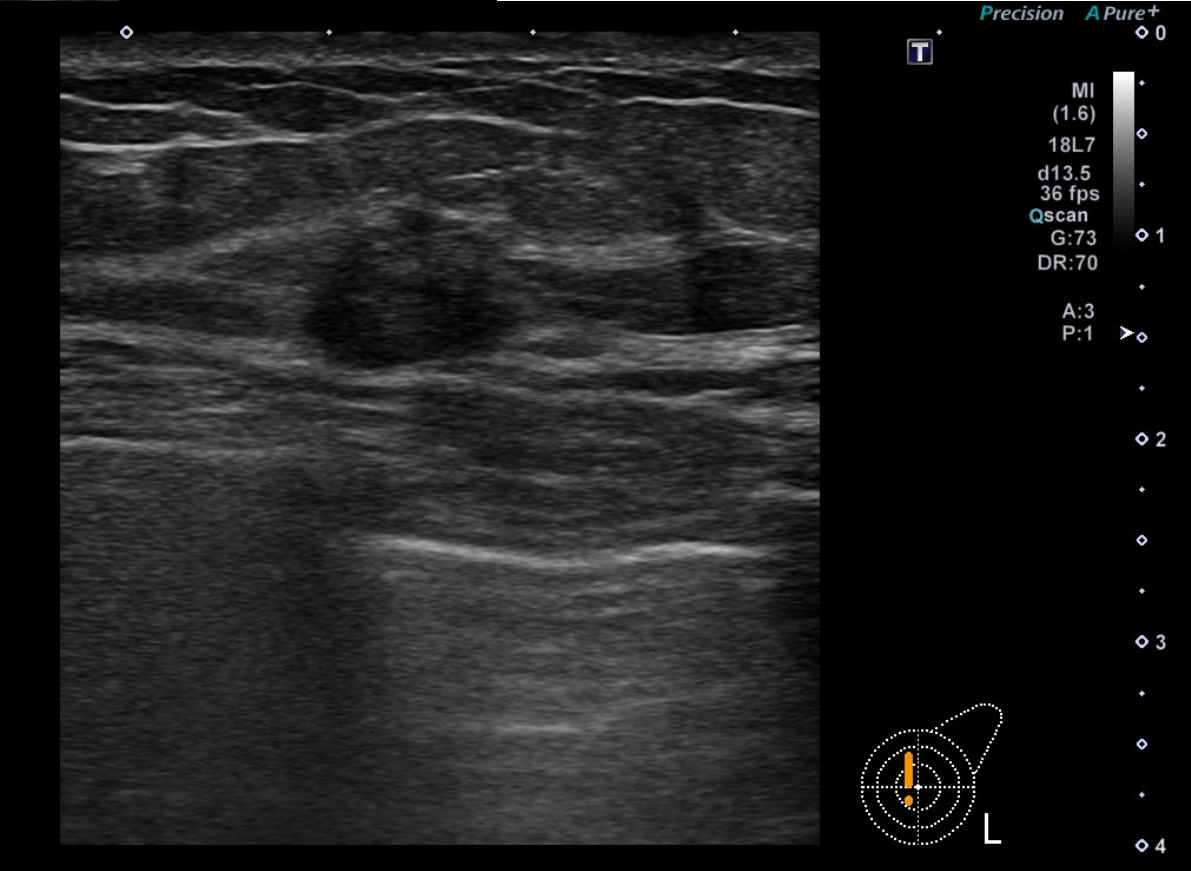
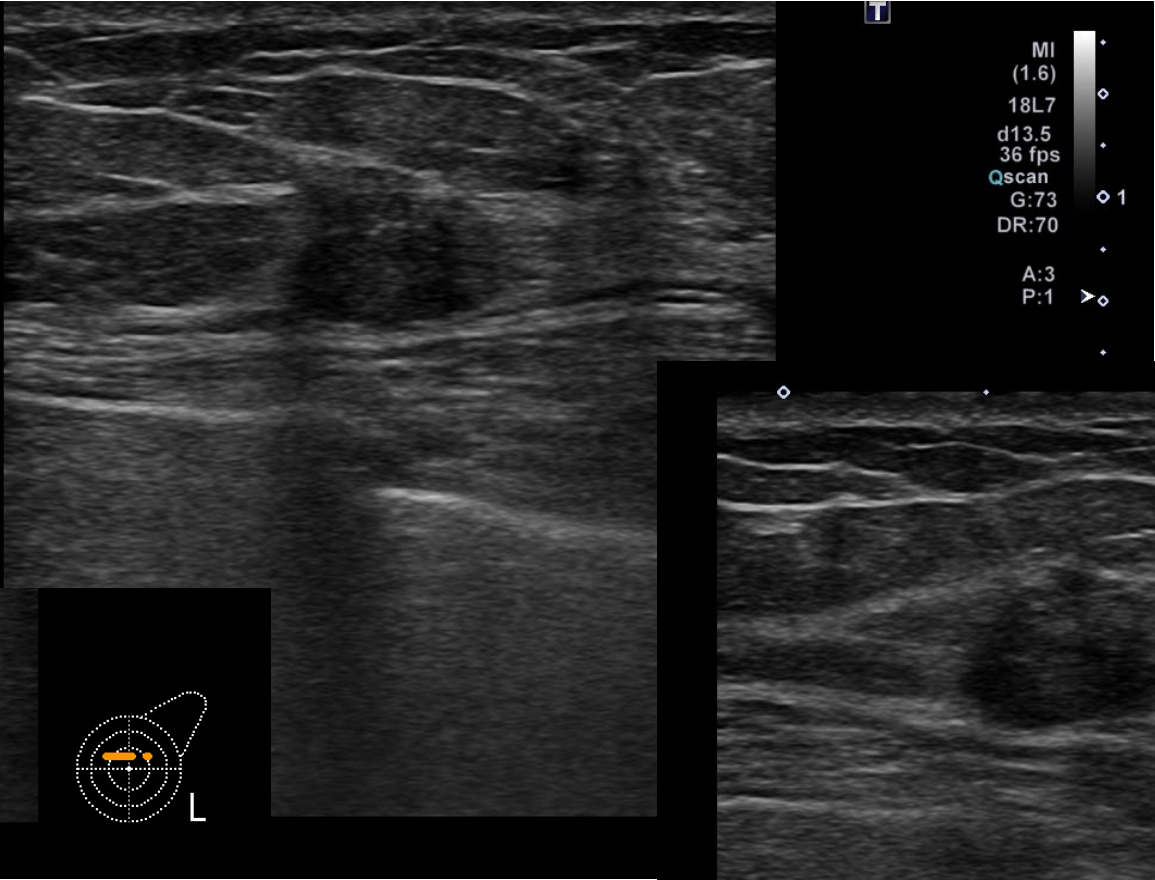
**Q3. 次のMMG,USを読影して下さい.**

**症例2 64歳 女性**

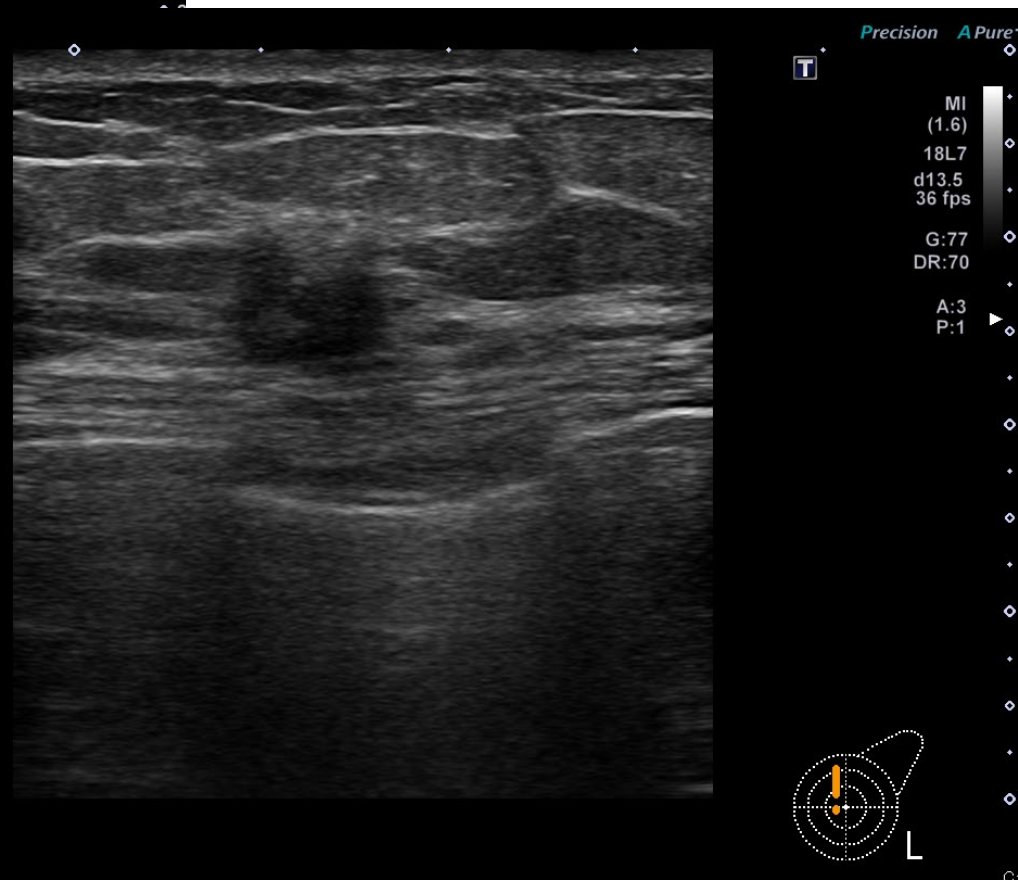
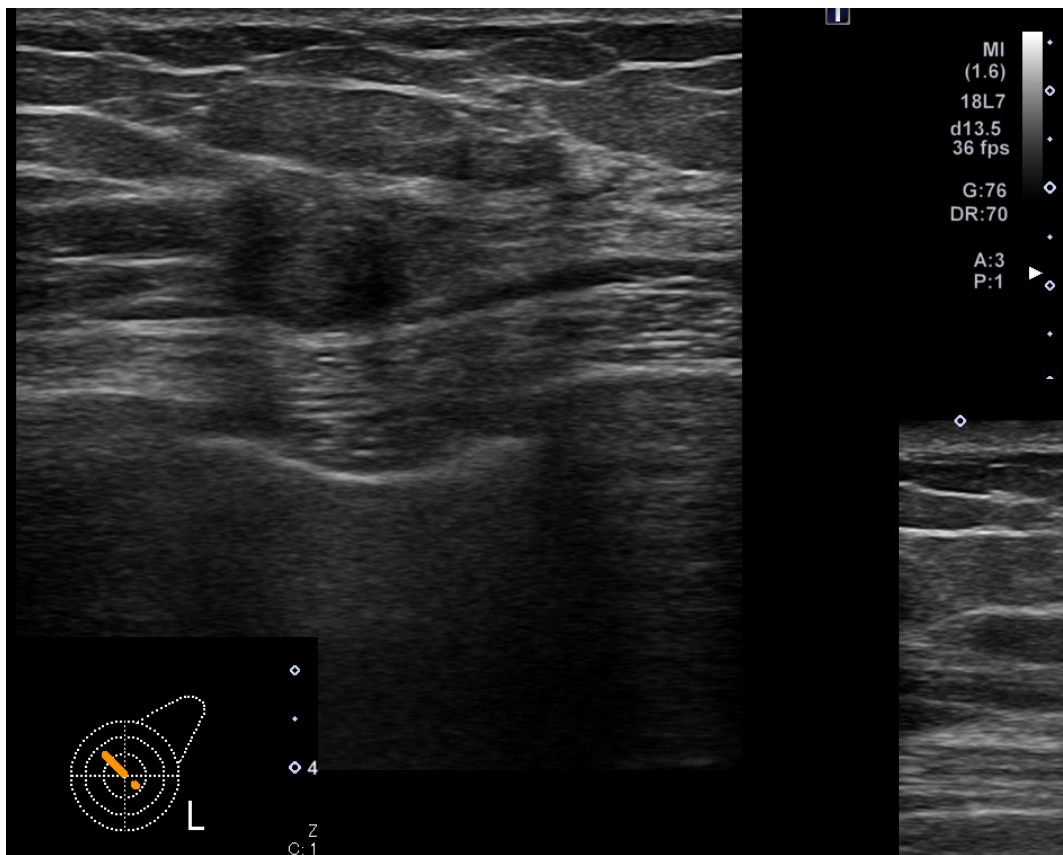


初診時  
MMG MLO

# 初診時 US検査



# 6ヶ月後のUS検査



**Q4. 次のMMG, US検査を読影して下さい**

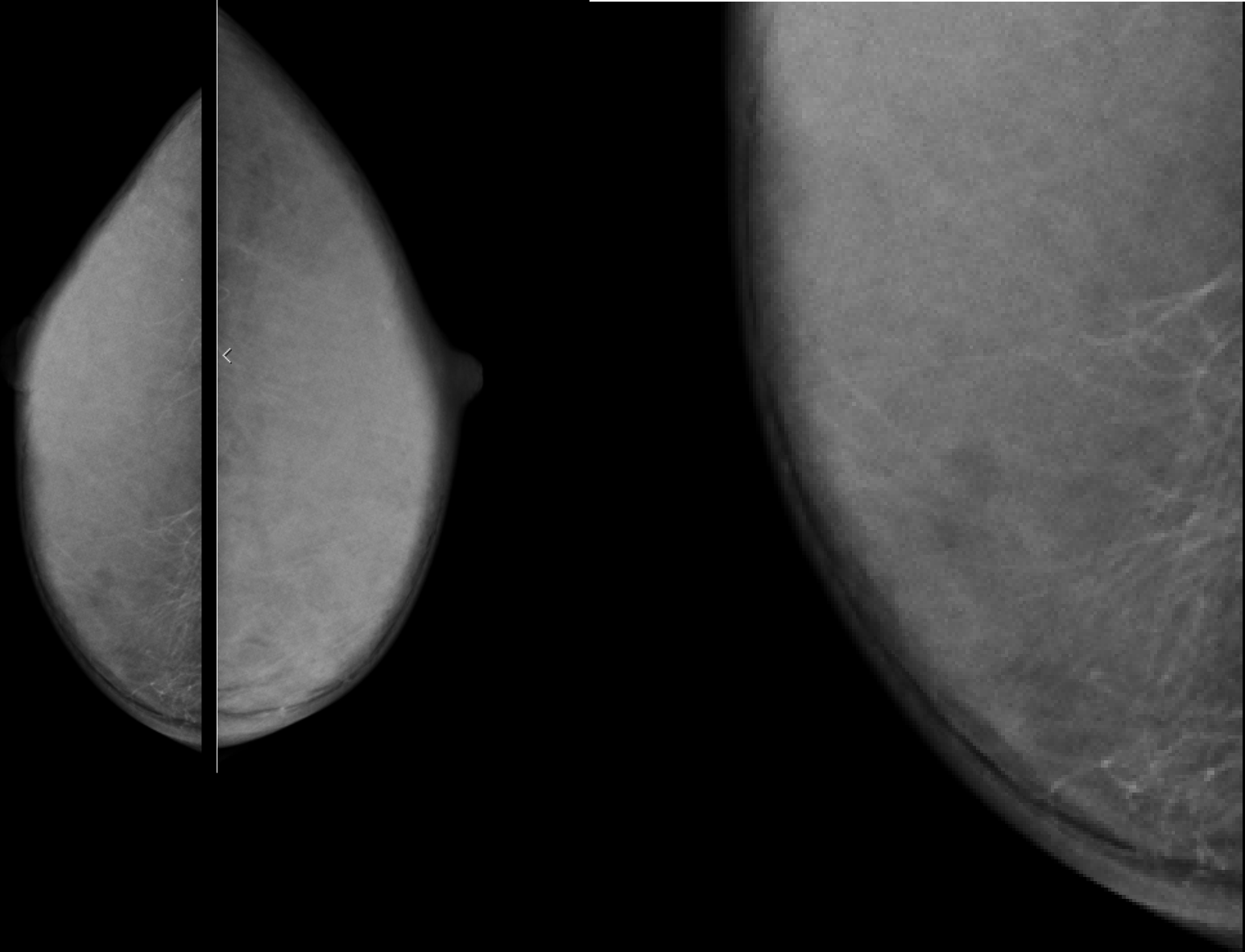
**症例3 32歳 女性**

**10年前から、右陥没乳頭。  
会社の検診で、右石灰化病変を指摘される。**

**身長 163cm 体重 38kg**



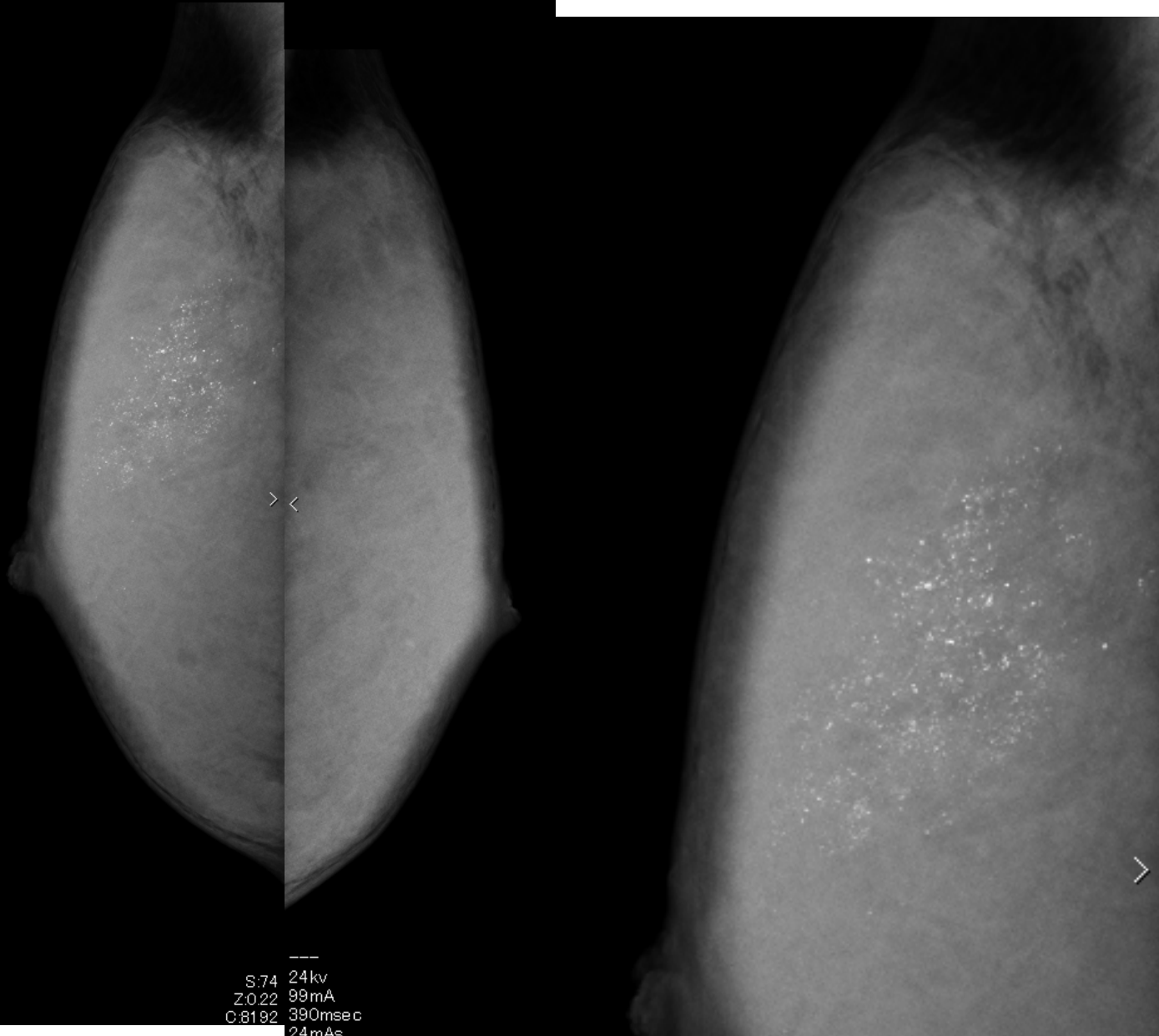
MMG CC



cm

1

# MMG MLO



# US検査

2022/07/20 10:47:10

Precision A Pure+

T

MI  
(1.2)  
18L7  
d13.5  
36 fps

G:85  
DR:70

A:3  
P:1

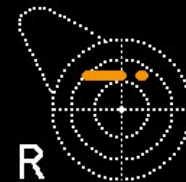0

1

2

3

4



R

Z: 1  
C: 128  
W: 256

# 473 IM: 7