

2022/9/10

第20回日本乳癌学会北海道地方会
教育セミナー 治療編

北海道がんセンター 乳腺外科

前田豪樹

症例A

55歳 女性

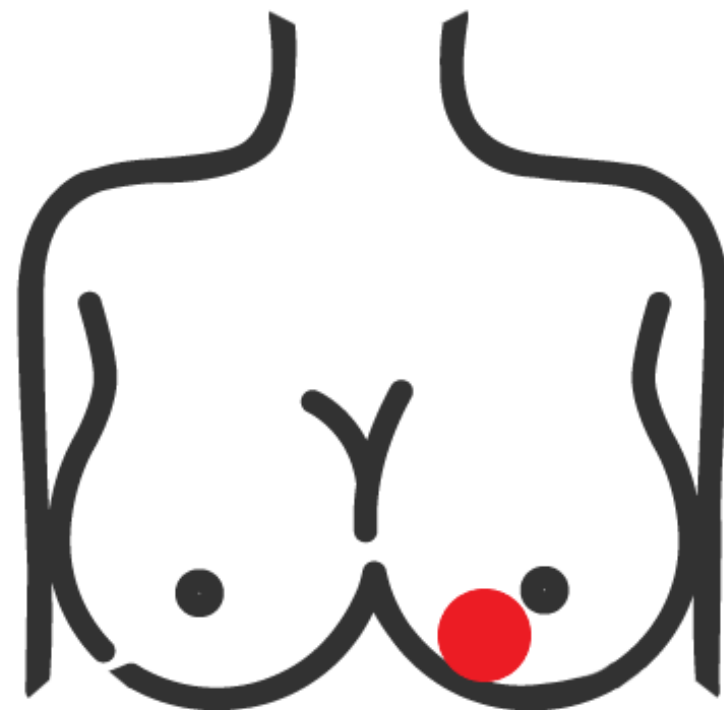
主訴：左乳房のしこり

既往歴・既往歴：なし

現症：左B区域に2cm大腫瘤を触知
腋窩リンパ節を触れず

針生検：

IDC, ER+, PgR+, HER2-, Ki67 40%



アイスブレイクを兼ねてQuestion 0

Q 貴院ではこのような症例にどのようにしていますか？

Question 0

貴院ではこのような症例に

Q 術前に腋窩リンパ節穿刺吸引細胞診を施行していますか？

Q センチネルリンパ節生検の術中迅速診断は施行していますか？

- ①：乳房部分切除術の場合
- ②：乳房全切除術の場合

Question 1

腋窩リンパ節細胞診で陰性

診断：左乳癌T2N0M0 Stage IIAの診断→手術

病理診断でセンチネルリンパ節に転移(1/3)を認めました

Q 腋窩リンパ節郭清は施行しますか？

①：微小転移の場合

②-1：乳房部分切除術でマクロ転移の場合

②-2：乳房全切除術でマクロ転移の場合

Question 2

手術：乳房部分切除術

病理診断でセンチネルリンパ節に転移(1/3)を認めました
腋窩リンパ節郭清は省略して手術を終了しました

Q 領域リンパ節への放射線治療はどうしますか？

①：微小転移の場合

②：マクロ転移の場合

症例B

55歳 女性

主訴：左乳房のしこり

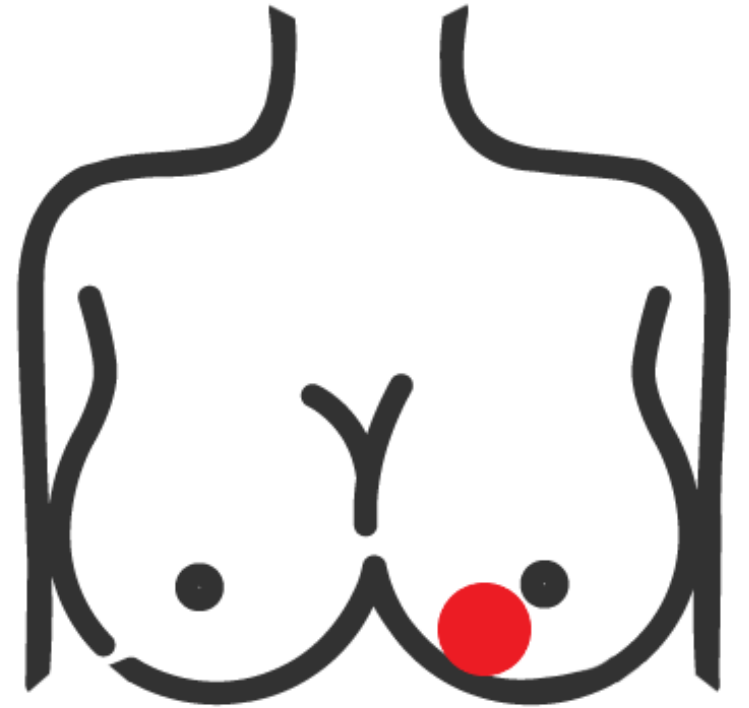
既往歴・既往歴：なし

針生検：

IDC, ER-, PgR-, HER2-, KI67 40%

診断：左乳癌T2N0M0 Stage IIA

治療方針：術前化学療法



Question 3

術前化学療法の前後で臨床的腋窩リンパ節転移陰性の症例に対し
乳房全切除術を行いました
内胸リンパ節領域にセンチネルリンパ節を認めました

Q 腋窩リンパ節郭清省略を目的としたセンチネルリンパ節生検を
行いますか？

Q 内胸領域のセンチネルリンパ節生検はどうしますか？

症例C

55歳 女性

主訴：左乳房のしこり

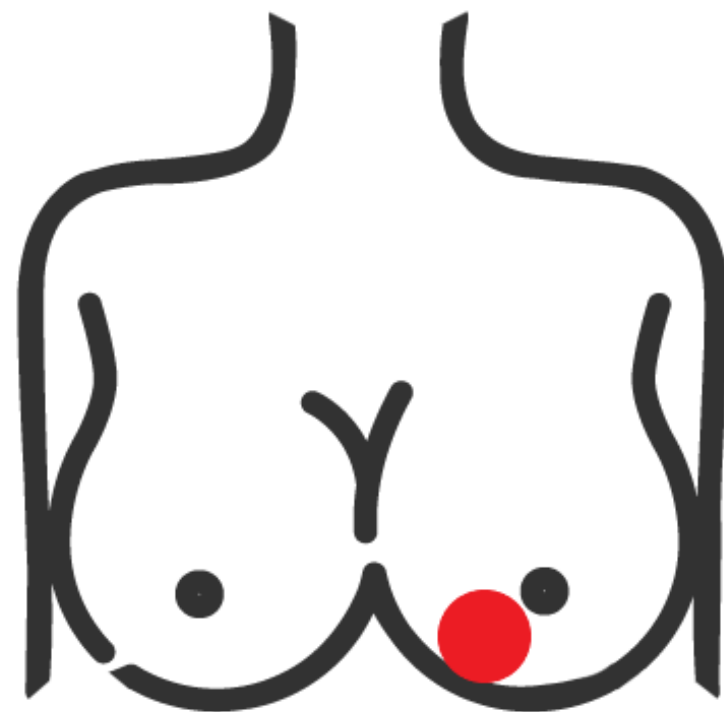
既往歴・家族歴：なし

針生検：

IDC, ER-, PgR-, HER2-, Ki67 40%

診断：左乳癌T2N1M0 Stage IIB

治療方針：術前化学療法



Question 4

術前化学療法施行の前後で
臨床的腋窩リンパ節転移陽性が転移陰性になった
と判断された症例です

Q 術式はどうしますか？

症例D

65歳 女性

左乳癌T2N1M0の診断で

乳房全切除術+腋窩リンパ節郭清を
施行

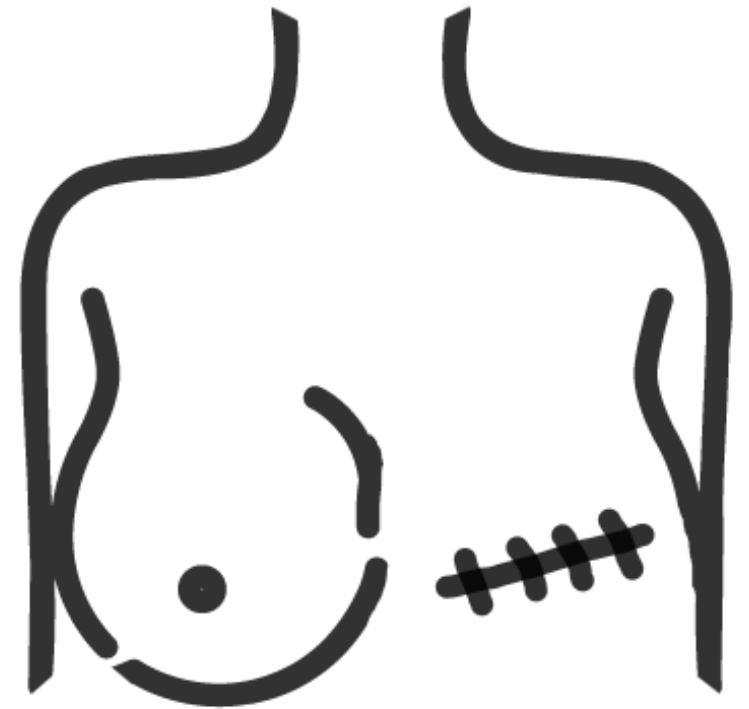
病理：

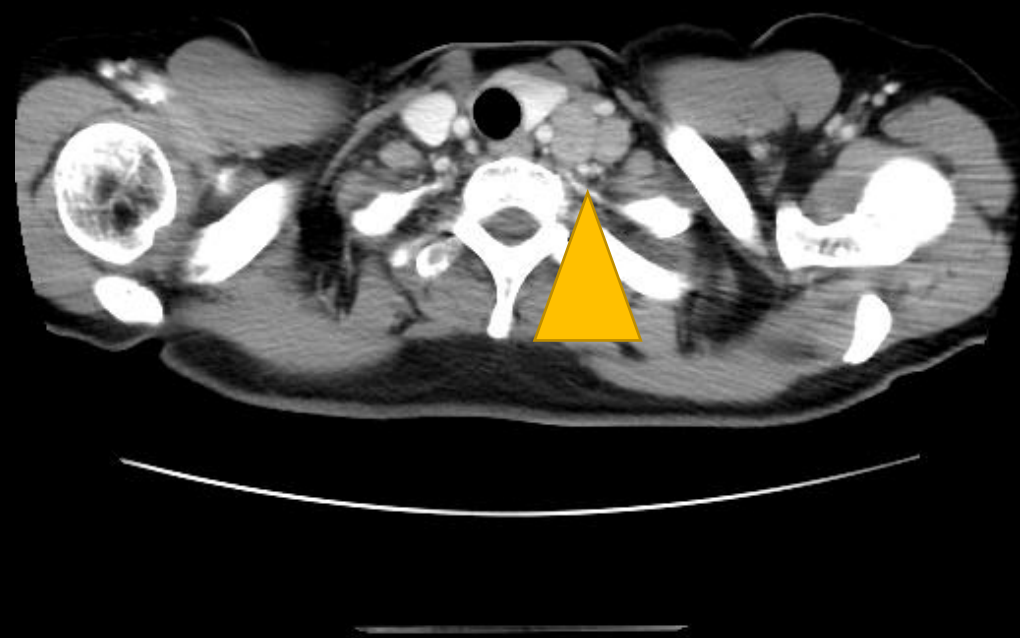
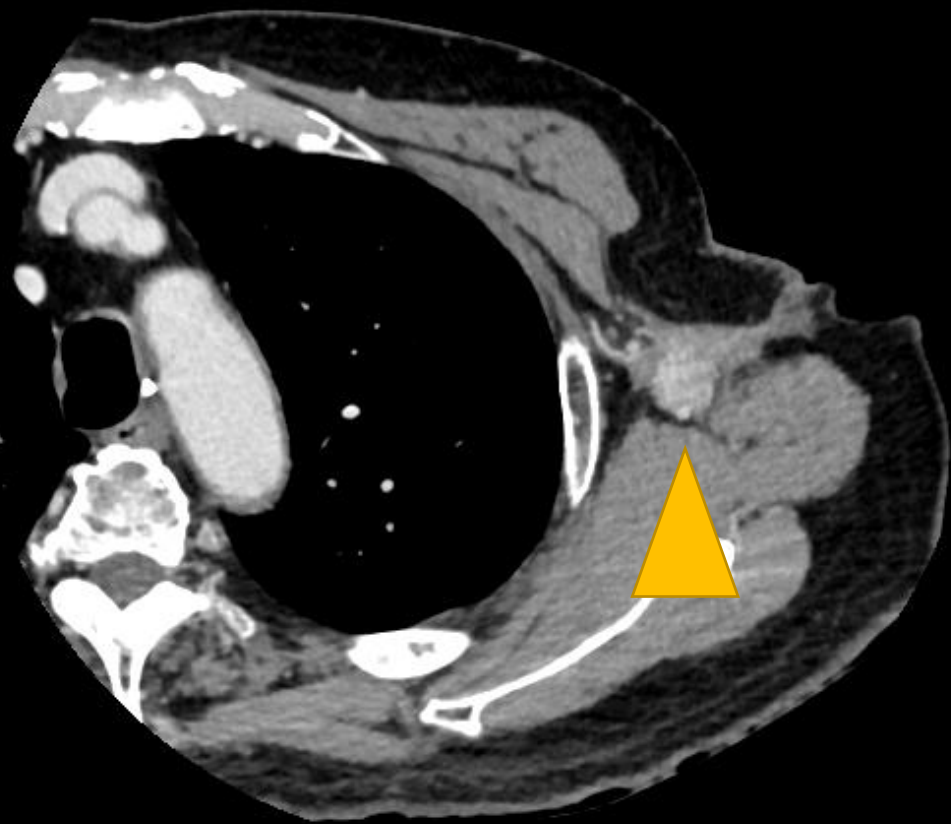
IDC, ER+, PgR+, HER2 -, N(1/20)

術後は内分泌療法5年間

術後10年目

気になることがあるとのことで来院





Question 5

遠隔転移を伴わないリンパ節単独再発を認めました

Q 外科的切除を行っていますか？

- ①：腋窩リンパ節単独再発の場合
- ②：鎖骨上リンパ節単独再発の場合